

# Lesiones Pulmonares Cavitarias

## Infección

### Agudo

#### NECROTIZANTE

- S.aureus
- S.pyogenes
- Klebsiella
- Pseudomonas

### Subagudo

#### BACTERIA

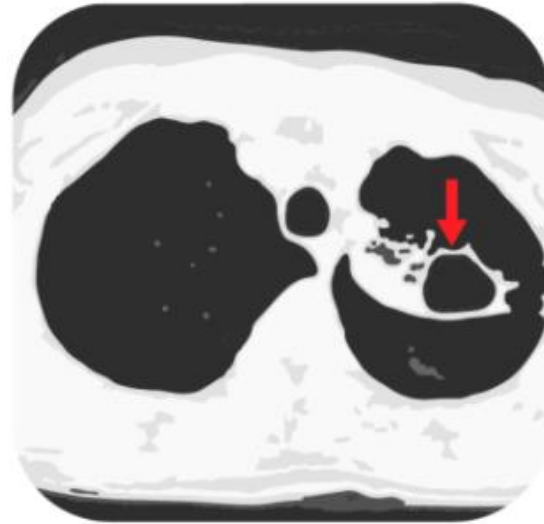
- Absceso pulmonar
- S.milleri
- Micobacterias
- Filamentosas

#### HONGO

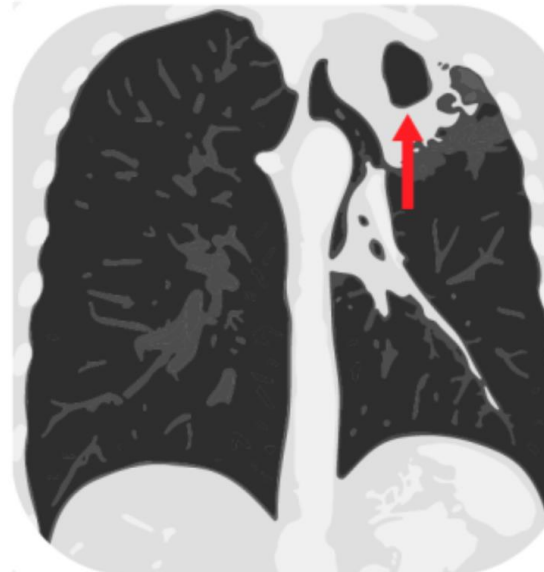- Criptococosis
- Micosis endémicas
- Mohos

#### PARÁSITOS

- Paragonimiasis
- Entamoeba



TC: área lúcida en el pulmón, rodeada por pared de grosor variable.



## Malignidad

### Primario

Carcinoma de células escamosas (otros menos frecuentes)

### Secundario

#### SOLIDO

- Escamoso
- GI = GU

#### LÍQUIDO

- Linfoma
- Sarcoma de Kaposi
- Granulomatosis Linfomatoide

## Autoinmune

- Granulomatosis con poliangeitis
- Artritis Reumatoide
- Síndrome de abscesos asépticos

## Otro

- TEP + infarto
- Granulomatosis por cuerpo extraño

## ! Imitadores !

- Bulas
- Bronquiectasias quísticas