

Ataxia

Identificar síndrome

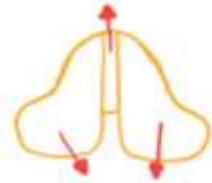
Ataxia cerebelar

- Inestabilidad del tronco en la marcha
+/- Nistagmo
Sin ataxia en las extremidades
- Ataxia en extremidades, dismetría, disdiadococinesia
+/- Nistagmo, +/- Disartria
Temblor de intención

Localizar

Cerebelo

Vermis



Hemisferios

Bilateral* Ataxia cerebelar DDX

Hiperagudo

- Toxicidad aguda*
- ETOH
- Citarabina
• Derrame*

Agudo

- Postinfeccioso*
- Virus (Varicela)
• Esclerosis múltiple*

Subagudo

- Paraneoplásico*
• LMP (virus JC)*
• Metastásico*

Crónico

- Toxina*
- Fenitoína
- ETOH
• Degenerativo*
- Adquirido (AMS)
- Heredado (Friedreich, ASC)

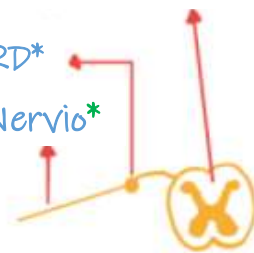Ataxia sensorial

- Ataxia en extremidades, amplia base de sustentación
↓ Propiocepción/vibración
Signo de Romberg. (↓ Reflejos)

Columna dorsal*

GRD*

Nervio*



Ataxia sensorial DDX

Agudo

- SGB*

Subagudo

- Sjogren**
• Paraneoplásico**
• Toxicidad por B6*
• VIH***
• Quimio-platino**
• ↓ B12**

Crónico

- Mielopatía espondilótica*
• Tabes*
• Neuropatía sensorial*

-GRD: ganglio de la raíz dorsal

-LMP: Leucoencefalopatía multifocal progresiva

-SGB: Síndrome de Guillain-Barré

-AMS: Atrofia multisistémica

-ASC: ataxia espinocerebelosa

